

MUCORMICOSIS PULMONAR Y DIABETES MELLITUS: BUENA RESPUESTA AL TRATAMIENTO MEDICO. REPORTE DE UN CASO Y REVISIÓN DE LA BIBLIOGRAFÍA.HOSPITAL

Luciana R. Strazza*, José Guzman**, Raúl E. Ghelli**, Silvia Carrizo***, Alejandro Zaya****, Alexis Cazaux*****, Victor H. Cambursano*****.

Resumen

La mucormicosis pulmonar es una infección fúngica oportunista, relativamente poco frecuente. Puede ser adquirida por la inhalación de esporas. La característica patogénica de la mucormicosis es la invasión vascular que resulta en trombosis y en infarto tisular y necrosis. El diagnóstico puede ser dificultoso dado que la presentación clínica no difiere de otras formas de neumonía.

Los factores de riesgo incluyen neutropenia, enfermedades oncohematológicas, diabetes mellitus no controlada, quemaduras y terapia con deferoxamina en pacientes dializados.

El reconocimiento temprano, el control de las enfermedades subyacentes, y un manejo agresivo médico-quirúrgico se vinculan con mejores resultados. La mucormicosis pulmonar tiene una alta mortalidad y el tratamiento médico como única estrategia se ha asociado en varios estudios a una mayor mortalidad.

Presentamos un caso de mucormicosis pulmonar con evolución favorable solo bajo tratamiento médico y revisamos la bibliografía.

Palabras clave: mucormicosis pulmonar, infección fúngica oportunista, inmunocompromiso, diabetes, anfotericina.

Abstract

Pulmonary mucormycosis is a relatively uncommon but an important opportunistic fungal infection in immunocompromised patients. It may be acquired by inhalation of spores into the lungs. The pathogenic hallmark of mucormycosis is vascular invasion

resulting in thrombosis and tissue infarction/necrosis. The diagnosis can be difficult since presentation does not differ from other forms of pneumonia.

Risk factors include neutropenia, haematologic malignancies, uncontrolled diabetes mellitus, skin burns and deferoxamine therapy in dialysis patients.

Early recognition, control of underlying diseases and medical-surgical aggressive management are warranted to better outcomes. Pulmonary mucormycosis has a high mortality and medical treatment strategy alone has been associated in several studies to greater mortality.

We describe a case of pulmonary mucormycosis with favorable evolution only under medical treatment. We reviewed the bibliography.

Key words: pulmonary mucormycosis, opportunistic fungal infection, immunocompromise, amphotericin, diabetes

Introducción

La mucormicosis es una infección fúngica oportunista infrecuente, causada por hongos del orden mucorales, que afecta casi exclusivamente a hospedadores inmunocomprometidos.1-3

El término mas usado es mucormicosis, sin embargo algunos micólogos prefieren el término Zigomicosis, dado que otros miembros, además de la especie *Mucor*, pueden causar infección.

Los Zigomicetos son ubicuos en la naturaleza, habitantes comunes de la materia orgánica en descomposición, se encuentran

* Residencia en Clínica Médica, **Infectología, ***Departamento de Micología. Microbiología, ****Servicio de Anatomía Patológica, *****Departamento de Neumología Hospital Rawson. Bajada Pucará 2025. Bº Crisol. CP 5000. Córdoba. Argentina
E-mail: lostris_t@hotmail.com

MUCORMICOSIS PULMONAR Y DIABETES MELLITUS: BUENA RESPUESTA AL TRATAMIENTO MEDICO. REPORTE DE UN CASO Y REVISIÓN DE LA

BIBLIOGRAFÍA.HOSPITAL

Luciana R. Strazza*, José Guzman**, Raúl E. Ghelli**, Silvia Carrizo***, Alejandro Zaya****, Alexis Cazaux*****, Victor H. Cambursano*****.

Resumen

La mucormicosis pulmonar es una infección fúngica oportunista, relativamente poco frecuente. Puede ser adquirida por la inhalación de esporas. La característica patogénica de la mucormicosis es la invasión vascular que resulta en trombosis y en infarto tisular y necrosis. El diagnóstico puede ser dificultoso dado que la presentación clínica no difiere de otras formas de neumonía.

Los factores de riesgo incluyen neutropenia, enfermedades oncohematológicas, diabetes mellitus no controlada, quemaduras y terapia con deferoxamina en pacientes dializados.

El reconocimiento temprano, el control de las enfermedades subyacentes, y un manejo agresivo médico-quirúrgico se vinculan con mejores resultados. La mucormicosis pulmonar tiene una alta mortalidad y el tratamiento médico como única estrategia se ha asociado en varios estudios a una mayor mortalidad.

Presentamos un caso de mucormicosis pulmonar con evolución favorable solo bajo tratamiento médico y revisamos la bibliografía.

Palabras clave: mucormicosis pulmonar, infección fúngica oportunista, inmunocompromiso, diabetes, anfotericina.

Abstract

Pulmonary mucormycosis is a relatively uncommon but an important opportunistic fungal infection in immunocompromised patients. It may be acquired by inhalation of spores into the lungs. The pathogenic hallmark of mucormycosis is vascular invasion

resulting in thrombosis and tissue infarction/necrosis. The diagnosis can be difficult since presentation does not differ from other forms of pneumonia.

Risk factors include neutropenia, haematologic malignancies, uncontrolled diabetes mellitus, skin burns and deferoxamine therapy in dialysis patients.

Early recognition, control of underlying diseases and medical-surgical aggressive management are warranted to better outcomes. Pulmonary mucormycosis has a high mortality and medical treatment strategy alone has been associated in several studies to greater mortality.

We describe a case of pulmonary mucormycosis with favorable evolution only under medical treatment. We reviewed the bibliography.

Key words: pulmonary mucormycosis, opportunistic fungal infection, immunocompromise, amphotericin, diabetes

Introducción

La mucormicosis es una infección fúngica oportunista infrecuente, causada por hongos del orden mucorales, que afecta casi exclusivamente a hospedadores inmunocomprometidos. 1-3

El término mas usado es mucormicosis, sin embargo algunos micólogos prefieren el término Zigomicosis, dado que otros miembros, además de la especie *Mucor*, pueden causar infección.

Los Zigomicetos son ubicuos en la naturaleza, habitantes comunes de la materia orgánica en descomposición, se encuentran

* Residencia en Clínica Médica, **Infectología, ***Departamento de Micología. Microbiología, ****Servicio de Anatomía Patológica, *****Departamento de Neumología Hospital Rawson. Bajada Pucará 2025. Bº Crisol. CP 5000. Córdoba. Argentina
E-mail: lostris_t@hotmail.com

formando parte de la flora saprofita del suelo.^{1,2,4-6}

Crece rápidamente y producen gran número de esporas que son aerosolizadas.¹

La baja incidencia de esta enfermedad refleja la escasa virulencia del hongo frente a un sistema inmune normal. La mayoría de las enfermedades en humanos son causadas por mucorales, principalmente por *Rhizopus*. Además se incluyen *Mucor*, *Rhizomucor*, *Asbsidia*, *Apophysomices*, *Saksenaea*, *Cunninghamella*, *Syncephalastrum*, etc.⁴⁻⁷

La incidencia anual en Estados Unidos es de 1,7 casos/1.000.000 habitantes.⁷ Se ha identificado un incremento de la misma en un 6,8% en los últimos 10 años.⁸

En contraste con su amplia distribución, la enfermedad en humanos se limita, en la mayoría de los casos, a individuos con compromiso inmunitario grave.¹ Las condiciones que aumentan la probabilidad de desarrollar esta enfermedad son neutropenia, disfunción fagocitaria, acidemia y elevados niveles de hierro sérico, entre otras.^{4,9,10}

Las esporas ingresan por inhalación, ingestión o por inoculación cutánea.⁶ Provocan enfermedad angioinvasiva, con infarto y trombosis tisular. Existen 5 formas clínicas de mucormicosis:

1) Rinocerebral (la más frecuente), 2) Pulmonar, 3) Gastrointestinal, 4) Cutánea y 5) Diseminada.^{1,7}

El pronóstico es en general pobre, y los mejores resultados se asocian a diagnóstico temprano y tratamiento combinado médico-quirúrgico.^{4,11}

Caso clínico

Un paciente de sexo masculino de 56 años de edad, derivado por una infección grave de tejidos blandos en el miembro inferior derecho de 4 semanas de evolución.

Padece diabetes mellitus insulino dependiente, habitualmente mal controlado, con abandono de medicación desde hace dos meses. Alcohólico, de nivel social, económico y cultural desfavorables. Tabaquista de 30 paquetes/año.

Al examen físico, presentaba FC 84/min., TA 100/70 mmHg, T 38 °C, FR 18/min. Orientado en tiempo y espacio. Desnutrición y deshidratación severas, pérdida reciente de 12 Kg de peso, IMC 18.

El miembro inferior derecho presentaba

una lesión ulceronecrotica extensa en el pie, con secreción purulenta, gangrena seca de los dedos 3°, 4° y 5° y crepitación en el tercio inferior de la pierna.

Resto del examen físico sin particularidades.

El laboratorio mostraba una anemia normocítica-normocrómica, leucocitosis con neutrofilia, hiperglucemia sin acidosis, hiponatremia, hipopotasemia e hipoxemia respirando aire ambiente.

En la radiografía de tórax, se describe una lesión radiopaca, inhomogénea, parahiliar derecha, de bordes irregulares, con cavitación, de 7 cm. de diámetro (Fig.1 A y B).



Fig 1 A y B: Radiografía de tórax al ingreso.

La radiografía del miembro inferior derecho mostraba enfisema subcutáneo.

Se inició tratamiento empírico con penicilina 24 millones de U.I./día, clindamicina

600 mg c/8 hs, gentamicina 240 mg/día, insulino-terapia, oxigenoterapia y vacuna-toxoide antitetánica. A las pocas horas mostró inestabilidad hemodinámica y deterioro neurológico sin signos focales, por lo que ingresó a terapia intensiva (UTI) con diagnóstico de shock séptico. Se realizó pancultivo y tras la estabilización hemodinámica, se realizó la amputación supracondílea de miembro inferior derecho. No existe información histopatológica ni microbiológica de la pieza quirúrgica.

Se plantearon también los diagnósticos presuntivos de EPOC y cáncer de pulmón.

La evolución del área quirúrgica fue adecuada. Presentó colapso/consolidación del lóbulo superior derecho, acompañados de disnea, fiebre y hemoptisis.

Se inició tratamiento con imipenem ante la sospecha de una infección respiratoria nosocomial. Se obtienen muestras para cultivo de sangre, orina y esputo. No hubo aislamientos microbiológicos.

Tras la resolución de la infección respiratoria, se realizó BFC que mostró una lesión estenótica del 90 % en el bronquio lobar superior derecho, concéntrica, con áreas de mucosa friable y ulcerada, sugestiva de neoplasia. Se toman biopsias de la lesión y se envían para estudio histopatológico.

La histopatología describió numerosos elementos filamentosos, aseptados e irregulares, con ramificaciones en ángulo recto, compatibles con hifas de hongos, del orden Mucorales (Fig. 2 A y B).

Con el diagnóstico de mucormicosis pulmonar, se inició tratamiento con anfotericina B (50 mg/día), posponiendo el tratamiento quirúrgico, en virtud de la dificultad para reseca la lesión, el estado grave del paciente y la posibilidad de revertir el control de la diabetes.

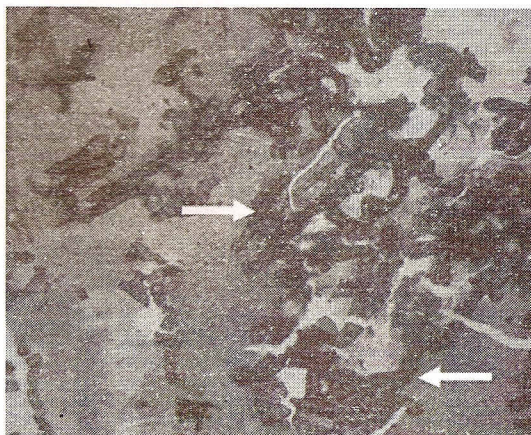


Fig. 2 A y B: Hematoxilina eosina y Grocott. Histopatología de la lesión endobronquial.

Hifas no septadas con ramificaciones en ángulo recto.

Una segunda BFC, realizada 20 días de la primera y tras 10 días de tratamiento, mostró regresión de la lesión bronquial, con exámenes histopatológicos y microbiológicos negativos para células neoplásicas y hongos respectivamente.

Permaneció hospitalizado hasta completar dosis total acumulativa de anfotericina B 3100 mg. Adecuada evolución quirúrgica del miembro inferior, estabilización metabólica, recuperación nutricional y resolución radiológica progresiva.

El control radiológico en el momento del alta, se ve en la Fig 3.




Fig. 3: Radiografía de tórax luego de finalizado el tratamiento con anfotericina B.



Un mes después del alta, el paciente se encontraba clínicamente estable y sin síntomas respiratorios. La radiografía de tórax evidenciaba resolución completa de las lesiones. (Fig. 4).

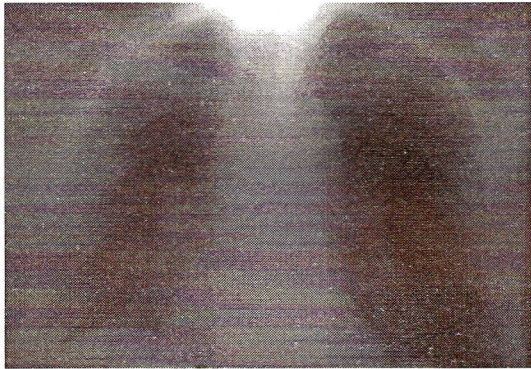

Fig. 4: Radiografía de tórax un mes luego del alta.

Discusión

La mucormicosis pulmonar es una infección rápidamente progresiva originada a partir de la inhalación de esporas de mucorales del medio ambiente.^{1,8,12}

La enfermedad afecta con preferencia a pacientes inmunocomprometidos, pero se han reportado casos en hospedadores inmunocompetentes.^{1,2}

La neutropenia y la disfunción fagocitaria de cualquier origen, incrementan el riesgo de padecer la enfermedad. Se la ha vinculado a condiciones como diabetes mellitus, acidosis metabólica, tratamiento con corticoides, neoplasias hematológicas, trasplante de órganos sólidos, tratamiento con deferoxamina, SIDA, drogadicción endovenosa, trauma, quemados y malnutrición.^{2,4,6,11,13}

Ninguna medida ha demostrado prevenir la infección por mucorales en los grupos poblacionales susceptibles.¹

Las esporas alcanzan los senos paranasales y la vía aérea inferior, el hongo invade las paredes bronquiales y el tejido peribronquial, provocando trombosis e infarto pulmonar.^{6,13}

Puede comprometer por vecindad al pericardio, miocardio, vena cava superior y diafragma, pudiendo extenderse por diseminación hematogena al pulmón contralateral y a otros órganos.^{6,12,13}

Participan en la respuesta contra este agente, los fagocitos mononucleares y polimorfonucleares, que en hospedadores normales tienen la capacidad de inhibir la germinación de las esporas.^{1,6,7} La actividad fúngica está mediada por proteasas, lipasas y micotoxinas. Cuando el sistema inmune no es capaz de limitar el crecimiento y diseminación del hongo, se produce adherencia y daño de las células endoteliales, lo que determina invasión vascular, trombosis y necrosis tisular.⁷ La diseminación es una complicación frecuente si no se realiza un diagnóstico temprano.

El diagnóstico se establece a partir de un alto índice de sospecha clínica, en pacientes con condiciones predisponentes, que cursan una neumopatía que no responde al tratamiento antibacteriano.¹⁴

Las manifestaciones clínicas más frecuentes incluyen fiebre, tos, dolor torácico, disnea, hemoptisis, estertores crepitantes, taquipnea, expectoración, astenia y pérdida de peso.^{3,5,8,10} En raros casos el curso es indolente.^{3,7}

Los hallazgos radiológicos no son patognomónicos, e incluyen compromiso uni o multilobar, mediastinal, pleural e incluso puede presentarse con radiología normal. Los patrones descriptos son consolidación, nódulo solitario, cavitación, hiperinflación, derrame pleural, neumotórax y colapso pulmonar.^{2,3,5,10}

La TAC de tórax puede mostrar el "signo del halo" (baja atenuación alrededor del infiltrado) y reforzamiento en anillo después de la administración de medio de contraste y también el signo de "aire en creciente" o semiluna, que es altamente sugestivo de patógenos fúngicos oportunistas^{3,5} y se asocia a un riesgo incrementado de hemoptisis masiva.³

El esputo, el lavado broncoalveolar y los hemocultivos presentan bajo rendimiento diagnóstico, por lo cual los métodos más utilizados en el diagnóstico son la BFC con biopsia, la punción biopsia guiada por imágenes y la biopsia pulmonar a cielo abierto.^{2,3,10} Los hallazgos endoscópicos incluyen estenosis, inflamación o ulceración mucosa, secreciones mucosas o purulentas, tejido de granulación y parálisis de las cuerdas vocales.³

Desde el punto de vista microbiológico, los cultivos en medios habituales tienen crecimiento rápido (media de 2 a 5 días) pero baja sensibilidad.^{1,5-7,15} Además existe la

posibilidad de contaminación de los medios de cultivo por mucorales ambientales.1,5

En un estudio en el cual pudo identificarse el agente fúngico en 49 % de los casos, las especies involucradas fueron *Rhizopus* (41%), *Mucor* (24%), *Cunninghamella* (22%), *Asbsidia* (2%), *Syncephallastrum* (1%) y coinfección con bacterias o *Pneumocystis jirovesi* (32%).3

Por lo tanto, el diagnóstico puede establecerse, a partir del cultivo o del estudio histopatológico, fundamentado en la morfología de los elementos fúngicos (tabla 1).2,6,16

El examen microscópico de tejidos fijados se realiza a través de tinciones de hematoxilina-eosina, PAS, o metenammina plata (Gomori-Grocott).1,6

Por lo descripto anteriormente, la biopsia con el estudio histopatológico se considera una aceptable modalidad diagnóstica en mucormicosis pulmonar. 2,6,7,17

Las técnicas de inmunodiagnóstico resultan aún poco sensibles, inespecíficas y pueden dar falsos positivos en pacientes con aspergillosis y candidiasis. La biología molecular significará en el futuro una técnica de diagnóstico precoz y aportara beneficio para el pronóstico.6

Los exámenes generales de laboratorio son inespecíficos y no permiten sospechar la etiología; contribuyen sí a la identificación de factores predisponentes y/o comorbilidades.

Debe plantearse el diagnóstico diferencial con dos entidades, la candidiasis invasiva y aspergillosis pulmonar. Su diferenciación se basa en la morfología de los elementos

fúngicos. 2

El tratamiento de la mucormicosis pulmonar se basa en cuatro pilares, el diagnóstico precoz, la compensación de los factores predisponentes, el debridamiento quirúrgico del tejido infectado y la terapia antifúngica.

El abordaje médico-quirúrgico surge a partir de estudios observacionales, ya que la baja incidencia de esta entidad y su elevada morbimortalidad impiden el desarrollo de ensayos adecuadamente controlados.1

El tratamiento médico como única estrategia se ha asociado en varios estudios a mayor mortalidad, y solo se han publicado escasos reportes con evolución favorable.1,6,7,9,11,15,18,19 La terapia antifúngica propuesta es anfotericina B deoxicolato (1-1,5 mg/kg/día) 8,13 o anfotericina B liposomal (10-15 mg/kg/día). Ninguno de los azoles ni de las equinocandinas tienen un rol definido en el tratamiento de la mucormicosis. El posaconazol, un triazol, es activo frente a *Mucor* y se ha descripto su empleo satisfactorio tras un tratamiento inicial con anfotericina B acompañado de cirugía.1,8

La duración del tratamiento antifúngico depende de la respuesta terapéutica, y del éxito obtenido en la resolución de las enfermedades predisponentes.1

La cirugía implica un debridamiento amplio del tejido necrosado. Este abordaje se fundamenta en la probable ineficacia in vivo de los antifúngicos, debida a la escasa penetración en el tejido necrótico.1,7

	Zigomicetos	Otros hongos filamentosos: <i>Aspergillus</i> spp., <i>Fusarium</i> spp., <i>Pseudallescheria boydii</i> .
Elemento fúngico	Hifas	Hifas
Características de las hifas	Anchas (15 -20 μ m)	Estrechas (4-5 μ m)
- Ancho	Aseptadas	Septos característicos
- Septos	Irregulares	Paralelas
- Paredes		
Ramificaciones	Generalmente perpendiculares	Generalmente agudas
Blastoconidias	Ausente	Ausente
Esporulación	Generalmente ausente	Ausente
Angioinvasión	Presente	Presente

Tabla 1: Morfología e histopatología de los zigomicetos y otros hongos filamentosos. Adaptado de Ribes et al.6

No se recomienda actualmente el uso sistemático de oxigenoterapia hiperbárica, debido a la falta de fundamentos para tratar con oxígeno a un hongo aeróbico obligado. La utilidad del interferón- γ y del factor estimulante de colonias granulocítico-macrofágica aun no se ha establecido.^{1,7}

Las complicaciones de la mucormicosis pulmonar son principalmente la diseminación hematogena, que ocurre generalmente al pulmón contralateral, o el desarrollo a formas diseminadas. La mortalidad global de la forma pulmonar es de 50-70%, y superior a 95% si forma parte de la mucormicosis diseminada. Las causas principales de muerte son sepsis, insuficiencia respiratoria y hemoptisis.^{7,11}

En conclusión, la mucormicosis pulmonar es una enfermedad relativamente rara. El diagnóstico puede ser difícil ya que la presentación no difiere de otras formas de neumonía. La presentación clínico-radiológica evoca diferentes posibilidades diagnósticas.

En el caso de nuestro paciente, asistimos a la resolución de una mucormicosis pulmonar con tratamiento médico. La compensación metabólica y la corrección del estado nutricional favorecieron la evolución clínica.

Considerando el compromiso proximal del bronquio del lóbulo superior derecho, el procedimiento quirúrgico indicado en este caso hubiera sido la neumonectomía. Las condiciones clínicas del paciente contraindicaron el procedimiento, por lo cual la conducta quirúrgica fue diferida, y finalmente innecesaria en virtud de la evolución favorable.

Bibliografía

- 1) Sugar A. Agentes de las mucormicosis y especies relacionadas. En: Mandell, Bennet, Dolin eds. Enfermedades infecciosas. Principios y Prácticas. Madrid 2006;257:3250.
- 2) Bigby TD, Serota ML, Tierney Jr., ML, Matthay MA. Clinical spectrum of pulmonary mucormycosis. Chest 1986;89:435.
- 3) Lee FYW, Mossad SB, Adal K. Pulmonary Mucormycosis. The last 30 years. Arch Intern Med 1999;159:1301.

- 4) Bennet JE. Mucormicosis. En: Kasper DL, Brawnwald E, Fauci AS, Hauser SL, Longo DL, Jameson JL eds. Harrison - Principios de Medicina Interna. Buenos Aires 2005;189:1320.
- 5) Hongos y Actinomicetes. En: Fraser RE., Pare PD, Muller NL, Colman N. eds. Diagnóstico de las enfermedades del Tórax. Buenos Aires 2002; 28:936.
- 6) Ribes JA, Vanover-Sams CL, Baker DJ. Zygomycetes in Human Disease. Clin Microbiol Rev. 2000;13:236.
- 7) Spellberg B, Edwards Jr. J, Ibrahim A. Novel Perspectives on Mucormycosis: Pathophysiology, presentation, and management. Clin Microbiol Rev 2005;18:556.
- 8) Brown J, Zygomycosis: An emerging fungal infection. Am J Health-Syst Pharm 2005;62:2593.
- 9) Lee E, Vershovovsky Y, Miller F, Waltzer W, Suh H, Nord EP. Combined medical surgical therapy for pulmonary mucormycosis in a diabetic renal allograft recipient. Am J Kidney Dis 2001;38:37.
- 10) Pauls et al .A neutropenic patient with rapidly progressive lung lesion .Chest 2004;126:1364.
- 11) Tedder M, Spratt JA, Anstadt MP, Hegde SS, Tedder SD, Lowe JE. Pulmonary mucormycosis: results of medical and surgical therapy. Ann Thorac Surg 1994;57:1044.
- 12) Cigomicosis. En: Rippon JW. Eds. Hongos y Actinomicetes patógenos. Micología Médica. México 1990;25:735.
- 13) Pueyo JM. Micología. En: Escribano PM, Seisdedos GM, Aldas JS eds. Medicina respiratoria 2006;52:925.
- 14) Spira A, Brecher S, Karlinsky J. Pulmonary mucormycosis in the setting of chronic obstructive pulmonary disease. Respiration 2002;69:560.
- 15) Silva GP, Avilés CL. Mucormicosis pulmonar. Caso clínico. Rev Chil Infect 2004;21:61.
- 16) Hong Y J, Lee D Y, Park Y S. Pulmonary Mucormycosis. Asian Cardiovasc Thorac Ann 2001;9:146.
- 17) Álvarez-Álvarez C, Rodríguez-Condes I, Hortas-Guldrís M, San Miguel-Fraile P. Mucormicosis por *Rhizopus oryzae* en paciente con diabetes atípica. Enferm Infecc Microbiol Clin 2005;23:573.
- 18) Medoff G, Kobayashi G S. Pulmonary mucormycosis. N Engl J Med 1972;286:86.
- 19) Brown F, Gottlieb LS, McCormick RA. Pulmonary and rhinocerebral mucormycosis. Successful outcome with amphotericin B and griseofulvin therapy. Arch Intern Med 1977;137:936.