

HEMATOMA SUBSEROSO DEL COLON

COLONIC HAEMATOMA

Maldonado P, Pereyra Zenklusen A. G Muiño

Paciente de 21 años, de sexo masculino, refiere haber sufrido un golpe mientras participaba de un partido de rugby.

Al examen físico se objetivó dolor con defensa generalizada y peritonismo a predominio epigástrico.

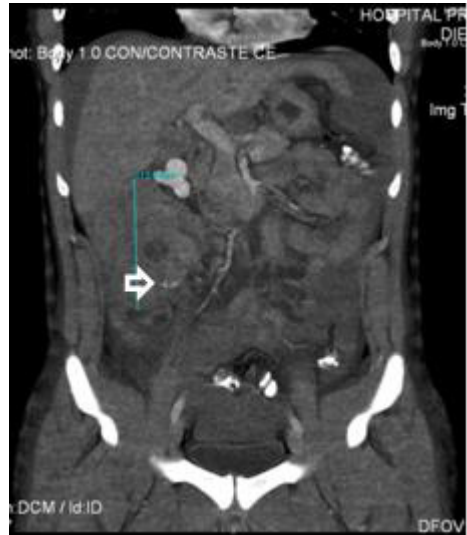
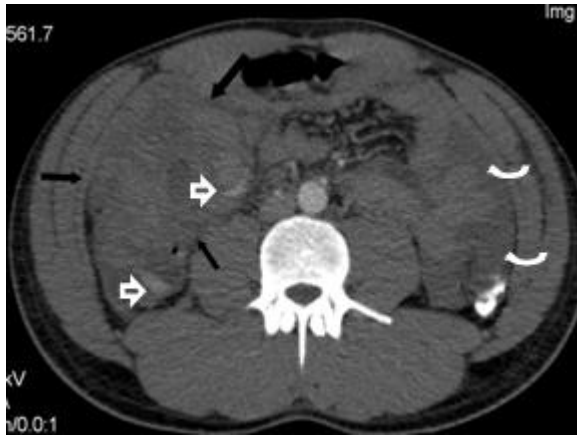
Figura 1(A y B): TCMD con contraste EV: hematoma organizado en relación a colon ascendente (flechas negras), con signos de sangrado activo (flechas pequeñas). Líquido libre intraperitoneal, correspondiente a hemoperitoneo (flechas curvas).

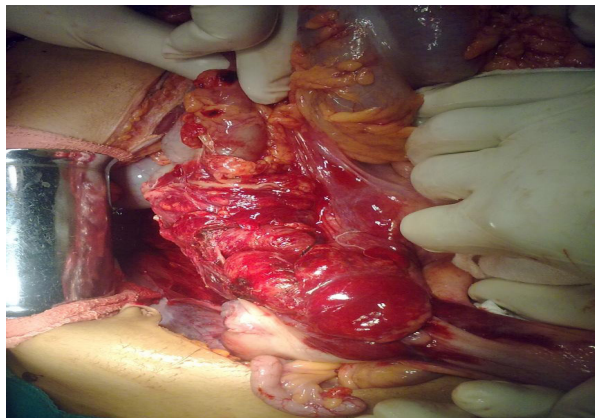


Figura 2: Laparotomía exploradora: extenso hematoma subseroso de colon ascendente, con rotura a cavidad peritoneal. Sutura en sitio de sangrado.

En el traumatismo cerrado de abdomen, la detección e identificación temprana de lesiones potencialmente letales es fundamental para el tratamiento acertado. Los órganos más sensibles a los traumatismos abdominales son (en orden decreciente) bazo, hígado o riñones, mientras que son menos frecuentes las lesiones de vísceras huecas, como en este caso, con compromiso parietal del colon.

*Servicio de Cirugía General. Hospital Privado de Córdoba SA - CMC

**Servicio de Diagnóstico por Imágenes. Hospital Privado SA - CMC